

## Caso del Mes de diciembre de 2010. Overlaps: Neumopatía por AR.

---

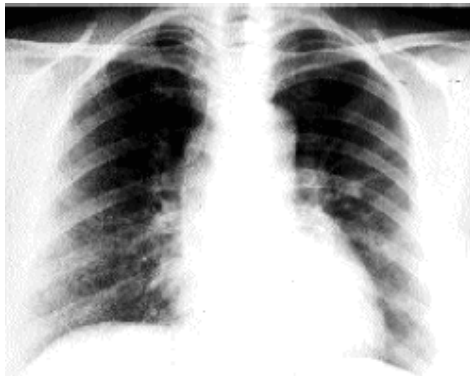**Presenta:** Dra. Jairo Rojano

**Coordinador:** Dra. Natali Serra

Paciente femenina de 39 años de edad, natural del estado Sucre y residente en la Guaira quien refiere cuadro clínico que se inicio en el año 2000, caracterizado por poliartritis simétrica, aditiva que comprometía grandes y pequeñas articulaciones (IFP, carpos, codos, rodillas) de intensidad moderada, de predominio matutino que cedía parcialmente con el uso de AINES, acompañadamente presentaba rigidez matutina de 3 horas, astenia e hipoxemia, consultando a traumatólogo quien indica analgésicos que no precisa, sin respuesta. Ante exacerbación de los síntomas decide consultar al instituto de inmunología, siendo evaluada y se realizan paraclínicos (factor reumatoideo positivo, VSG: 98), motivo por lo cual deciden iniciar tratamiento con Leflunomida, prednisona (10mg/día), obteniendo mejoría de la sintomatología.

Ante mejoría clínica, por voluntad propia suspende la medicación por un lapso de 1 año aproximadamente, presentando nuevamente en el año 2002, la sintomatología antes descrita, consultando a médico particular quien mantiene tratamiento ordenado por servicio Inmunología y la refiere al mismo. Asistiendo a la consulta en el instituto de inmunología en tres oportunidades en el periodo comprendido entre el 2002 y 2004, tomando la decisión de no consultar.

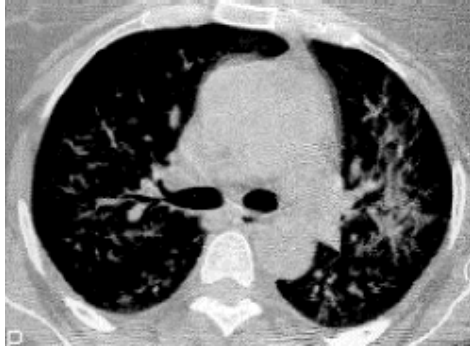
En febrero del 2008 refiere cuadro clínico caracterizado por tos seca sin predominio horario acompañado de disnea de moderados esfuerzos, fiebre no cuantificada, de predominio matutino, por lo cual consulta a médico privado, quien ordena antibióticos que no especifica, donde asiste en tres oportunidades, por igual sintomatología, sin resultados satisfactoria, debido a la persistencia de los síntomas (tos y disnea) y exacerbación de los mismos dado por cambio en el patrón de disnea a pequeños esfuerzos y expectoración amarillenta, es referida al servicio de neumonología donde es ingresada, el día 14 de abril del 2008 se le solicita Radiografía de tórax (ver figura 1).



*Figura 1. Rx. de tórax: Patrón intersticial difuso de predominio en campos pulmonares medios e inferiores*

Durante su estancia hospitalaria, recibe como manejo terapéutico nebuloterapia, ampicilina mas Sulbactam (3gra/cada 6h), acetaminofen (500mg/c/6h), prednisona (20mg OD), oxigenoterapia (2/lit./por cánula nasal), se practica espirometría que reporta patrón restrictivo grave sin hiperflujos y gasométricamente presentaba Hipoxemia. Es valorado por el servicio de Reumatología, en el contexto que la paciente no se encontraba recibiendo tratamiento para la artritis reumatoidea, recomienda iniciar tratamiento con metotrexate (12,5mg semanal), y mantener tratamiento con prednisona (20mg/día), recomendado la realización de TAC de tórax de alta resolución (TACAR), PPD, BK de esputo (ver figura 2)

Ante evolución satisfactoria es egresada del servicio de neumonología el 22 de abril del 2008, con los diagnósticos de enfermedad difusa del parénquima pulmonar en estudio: EPIND secundaria a AR, artritis reumatoidea, infección respiratoria baja, y se ordena tratamiento profiláctico con isoniazida (300mg/OD) por un año, debido a que recibe tratamiento inmunosupresor y PPD en cero.



*Figura 2. TACAR: Patrón reticular difuso con focos de afectación alveolar parcheada*

Paciente quien en el año del 2009, consulta en 4 oportunidades con un DAS 28 (3,17; 5,25; 5,79; 4,78), ante lo cual el 28 de noviembre se toma la decisión de iniciar terapia biológica (adalimumab), se mantiene metotrexate, prednisona.

El servicio de neumonología, envía referencia con el objeto de considerar suspensión de terapia biológica, basado en la progresión de las lesiones pulmonares que se evidencian a nivel de última TACAR de tórax. Motivo por lo cual se discute caso en la consulta decidiéndose suspender metotrexate, terapia biológica e iniciar Cloroquina y Azatioprina.

Pertinentes negativos: Niega rash malar, fenómeno de Raynaud, mialgias, xeroftalmía.

Antecedentes Personales: HTA, DM, ASMA: niega alergias: AINES, ASA, difenhidramina,  
Cirugías: esterilización femenina 1995; Hepatitis, tuberculosis: niega;

Antecedentes Familiares: padre: 71 años, fallece de ECV isquémico,  
Madre: 67 años, viva con HTA y EVC. Hermanos: 8, APS: Hijos: 3, 1 asesinado

Antecedentes Psicobiológicos: tabaquismo: niega; hábitos alcohólicos: niega,  
Vivienda: de materiales, con servicios públicos, Graffar: 4 Escolaridad: secundaria

Revisión por sistema:

Ginecológicos: Menarquía: 12 años; ciclos menstruales: 28 por 3; G3P3A0,

Anticonceptivos orales: durante 2 años

Examen físico: TA: 110/70 mmhg FC: 88 lat xmin FR: 18 resp x min Peso: 47kg IMC: 24 T: 37,2

Piel morena, afebril al tacto, cabeza normocéfalo, sin tumoraciones ni depresiones, conjuntiva pálidas, Boca: labios simétricos, lengua central, cuello: central, móvil, tráquea central, tiroides no visible ni palpable, pabellones auriculares normoimplantados, conducto auditivo externo permeable, sin secreción; Tórax: simétrico, hipoexpansible, con frémito vocal aumentado en base derecha, ruidos respiratorios presentes en ambos hemitórax, ruidos cardíacos, rítmicos, regulares sin soplo ni galope; Abdomen: plano, deprimible, no doloroso a la palpación, ruidos hidroaereos presentes, Extremidades: eutróficas, Manos: con contractura en flexión de IFP y contractura en extensión de IFD del 2do dedo mano derecha, contractura en extensión de IFD de 2do dedo de mano izquierda, sinovitis en carpos, interfalángicas proximales 2,3 derecho, 4ta

izquierda, IFP 2 y 3 derecha 50°; Metacarpofalángicas flexión 25°, extensión 50°; Carpo: dolor a la palpación bilateral, flexión 30°, extensión 20°, desviación cubital 10°, y radial 10°, con, dolor a la palpación de la articulación temporomandibular, con apertura bucal 3cm, Neurológico: Consciente, orientada en 3 planos, sensibilidad conservada, reflejos osteotendinosos conservados, fuerza muscular conservada.

Complementarios:

ESTUDIOS DURANTE HOSPITALIZACION SERVICIO DE NEUMONOLOGIA, INGRESO 14/04/08 Y EGRESO 22/04/08

Radiografía de tórax: Radiopacidad heterogénea bilateral de densidad menor a la silueta cardiaca, de predominio en ambas bases, de aspecto reticular

TACAR: Radiodensidad retículo-nodular, bilateral, a predominio basal, con imágenes de vidrio deslustrado y panalización.

16/04/08: HIV, HBs Ag, HBe, HCV: negativo

19/04/08: BK de esputo negativo

20/04/2008: Serología para histoplasmina, paracoccidioidina, coccidioidina, aspergilina negativo

19/04/2008: Gram y cultivo de esputo: negativo

20/04/2008: Hemocultivo: No hubo crecimiento

	ACTUAL	PRED	%
FVC	1,52	3,14	48
FVE1	1,41	2,74	51
FEV/FVC	92	84	
FEV25-75%	2,42	2,51	71

ESPIROMETRIA: Patrón restrictivo grave sin hiperflujo

Gases Arteriales

	14/04/08	16/04/08	20/04/08	9/03/10
PH	7,39	7,47	7,42	7,4
PO2	53	76	47	81
PCO2	41	38	36	33
HCO3	24,7	25	23	20,7
SAT02	87,4	95	84	96

25-05-09: Ecocardiograma (realizado en CDI-Chuao): VI: no dilatado, FE: 50% conservado, VD-AD: normal; válvula aorta normal; tricúspide: normal; Pericardio: sin derrame, sin compromiso hemodinámico.

10/05/10: TACAR DE TORAX: Estudio tomográfico de tórax, alteraciones de la radiodensidad del parénquima pulmonar dado por panalización del parénquima pulmonar bilateral y segmentario de ambos lobulos superiores, con imagen redondeada de bordes definidos, con pared delgada de baja atenuación que mide 9mm en su diámetro mayor, ubicado en el segmento posterior del lóbulo superior izquierdo.

Una segunda imagen de similares características que mide 11mm de diámetro mayor ubicada en el segmento anterior del lóbulo superior derecho.

Conclusión: cambio intersticial de probable relación con fibrosis pulmonar a predominio bibasal. Bullas paraseptal la de mayor tamaño ubicada en el segmento anterior del lóbulo superior derecho, cardiomegalia grado II.

21/08/10: Osteopenia axial

24/08/10: PPD 0mm

20/09/10: EKG: RS/82/0,08/0,16/0,08/0,36/45°

30/09/10: ECOCARDIOGRAMA: FE: 55%, Ventrículo derecho dilatado leve, con insuficiencia tricúspide leve, PSAP: 25mmHg, sin derrame pericardico.

**CENTRO NACIONAL DE ENFERMEDADES  
REUMÁTICAS UNIDAD DE REUMATOLOGÍA**

R.A.		21/02/2000	18/04/2008	30/9/2010													
39 años																	
VISITA NUMERO		Prev.	1	2	3	4	5	6	7	8	9	10	11				
340	ANA (IFI) – tit																
341	Patron ANA																
342	HLA-B27																
343	Anti - DNA (titulo)																
344	Anti – Sm (<4 U/ml Negativo />6 U/ml Positivo)																
345	Anti – RNP (<12 U/ml Negativo U/ml Positivo)																
346	Anti – Ro (<12 U/ml Negativo />18 U/ml Positivo)																
347	Anti – La (<12 U/ml Negativo />18 U/ml Positivo)																
348	Anti Jo-1 (0-15 U/ml)																
349	Anti-Scl 70 (0-15 U/ml)																
350	Anti CCP			300													
351	FR	+		1/1980													
352																	
353																	
354																	
355																	
356																	
	VDRL	NR															
	HIV		Neg														
	Anti-Core		Neg														
	AgHBs		Neg														
358	pH Orina (4 – 8 )	5	6														
359	Glucosa (0 – 4+)	Neg	Neg														
360	Proteínas	Neg	2+														
361	Hemoglobina	Neg	-														
362	Hematies( xCpo)	-	0-2														
363	Leucocitos(xCpo)	4-5	3-5														
364	Cilindros Leuco/C 40	-	-														
365	Cilindros Hemáticos/C 40	-	-														
366	Cilindros Granulosos	-	-														
367	Nitritos	Neg	Neg														

**SEROLOGIA**

**ORINA**



